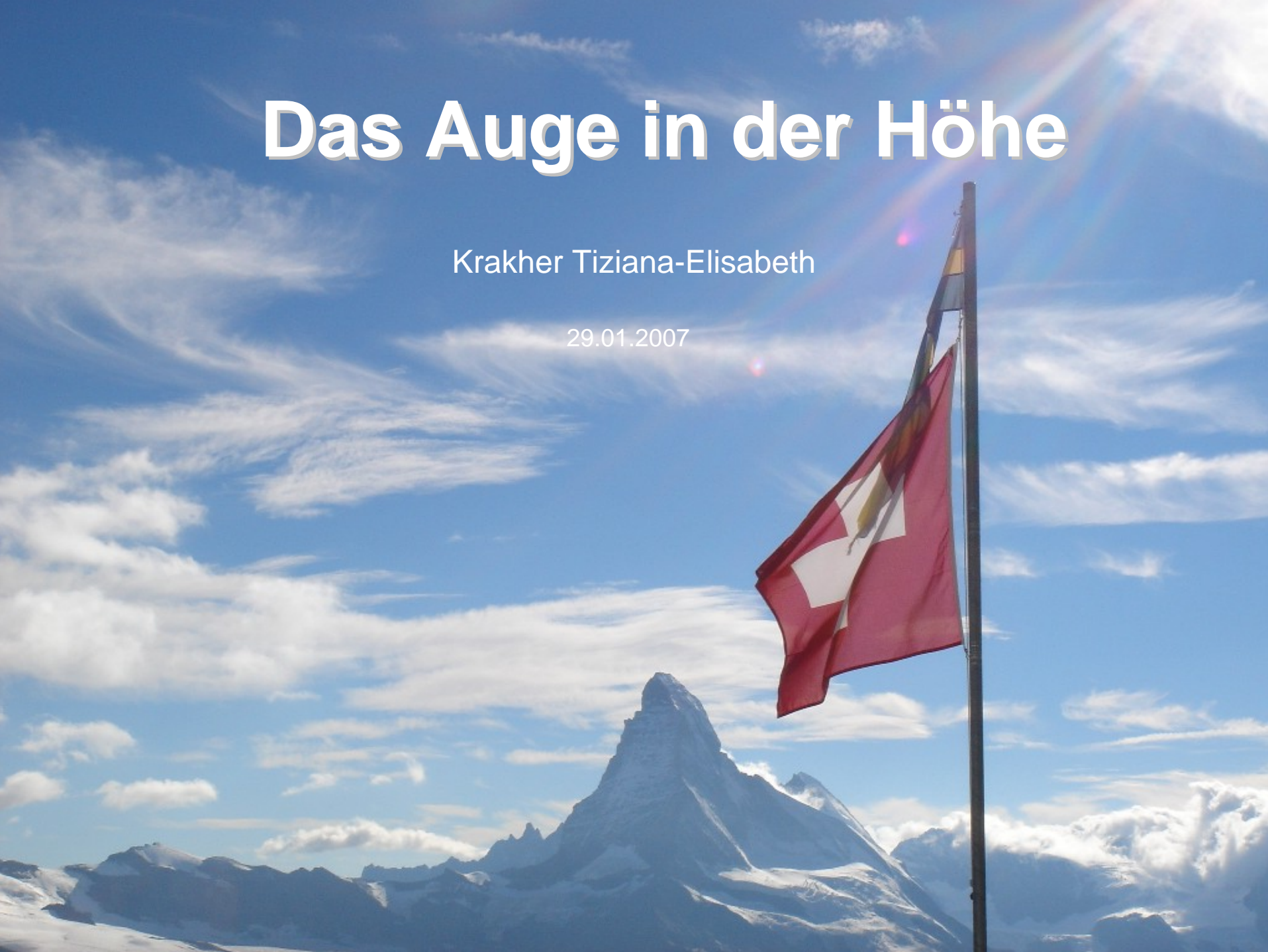

Das Auge in der Höhe

Krakher Tiziana-Elisabeth

29.01.2007





18. Bergfilmfestival Graz 2006

Alpine Dokumentation:

„Forschung in eisigen Höhen“

www.swiss-exped.ch

Schweizer Forschungsexpedition
im Juni 2005
zum Muztagh Ata 7.546 m in Westchina

Untersuchungen bis auf 6800m Höhe

Ärzteteam
36 Probanden
Bergführer
Träger und Köche
Filmteam



Ophthalmologische Untersuchungen

Dr. Martina Bösch (Universitätsspital Zürich)


2 Probandengruppen mit unterschiedlichen Aufstiegsmustern

- Basecamp 4450m
- 5450m
- 6250m
- 6800m


Nach Akklimatisation wiederholte Messung auf Basecamphöhe

Gemessen wurde:


- Sehschärfe mit Brillenkorrektur
- Hornhauttopographie – Hornhautbrechkraft
- Hornhautdicke
- Intraokulardruck
- Durchblutung der Netz- und Aderhaut
- Blutdruck
- Digitale Fundusphotographie



Tendenz zum Auftreten von Netzhautblutungen




Sehrkraftänderungen auf verschiedenen Höhen



Veränderungen an hinteren Bulbusabschnitten

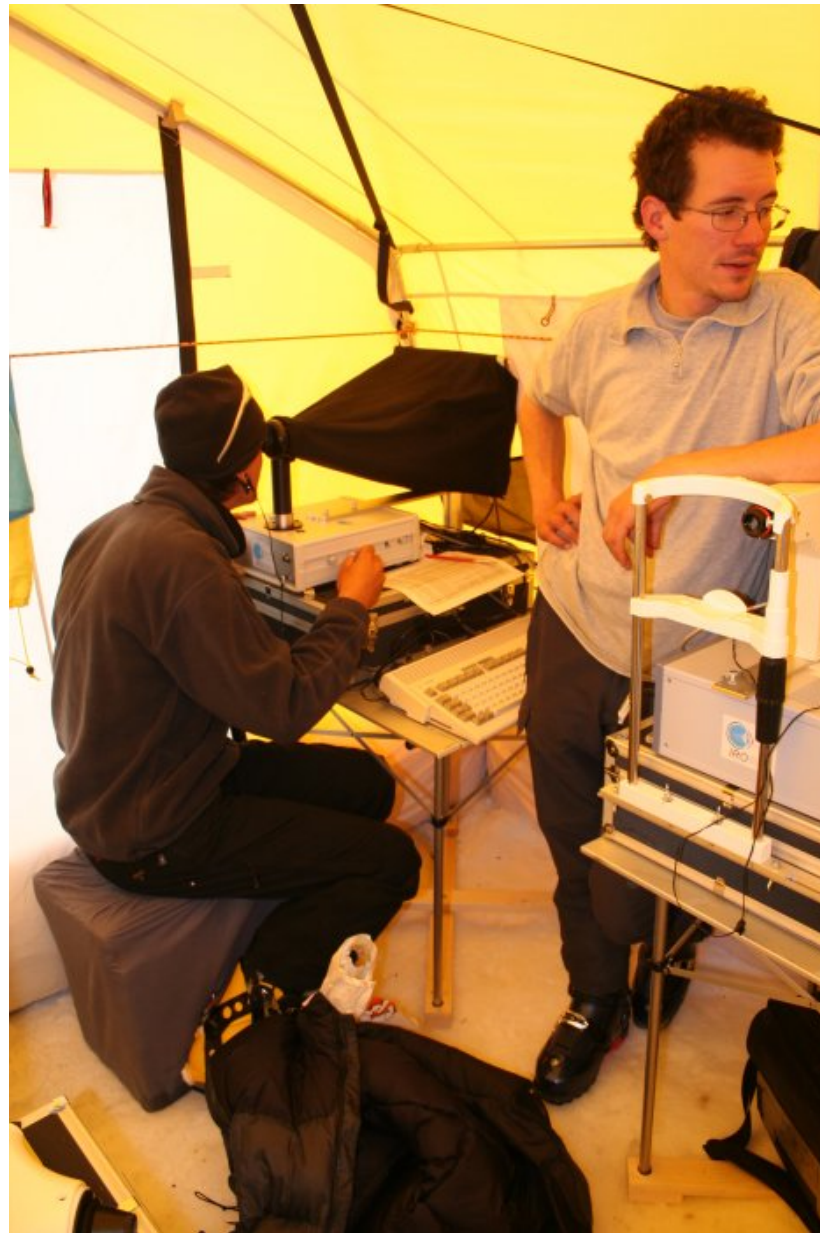Pro Gruppe 7-8 h Untersuchungszeit am Tag möglich.




Keine bleibenden Veränderungen 4,5 Monate nach der Expedition



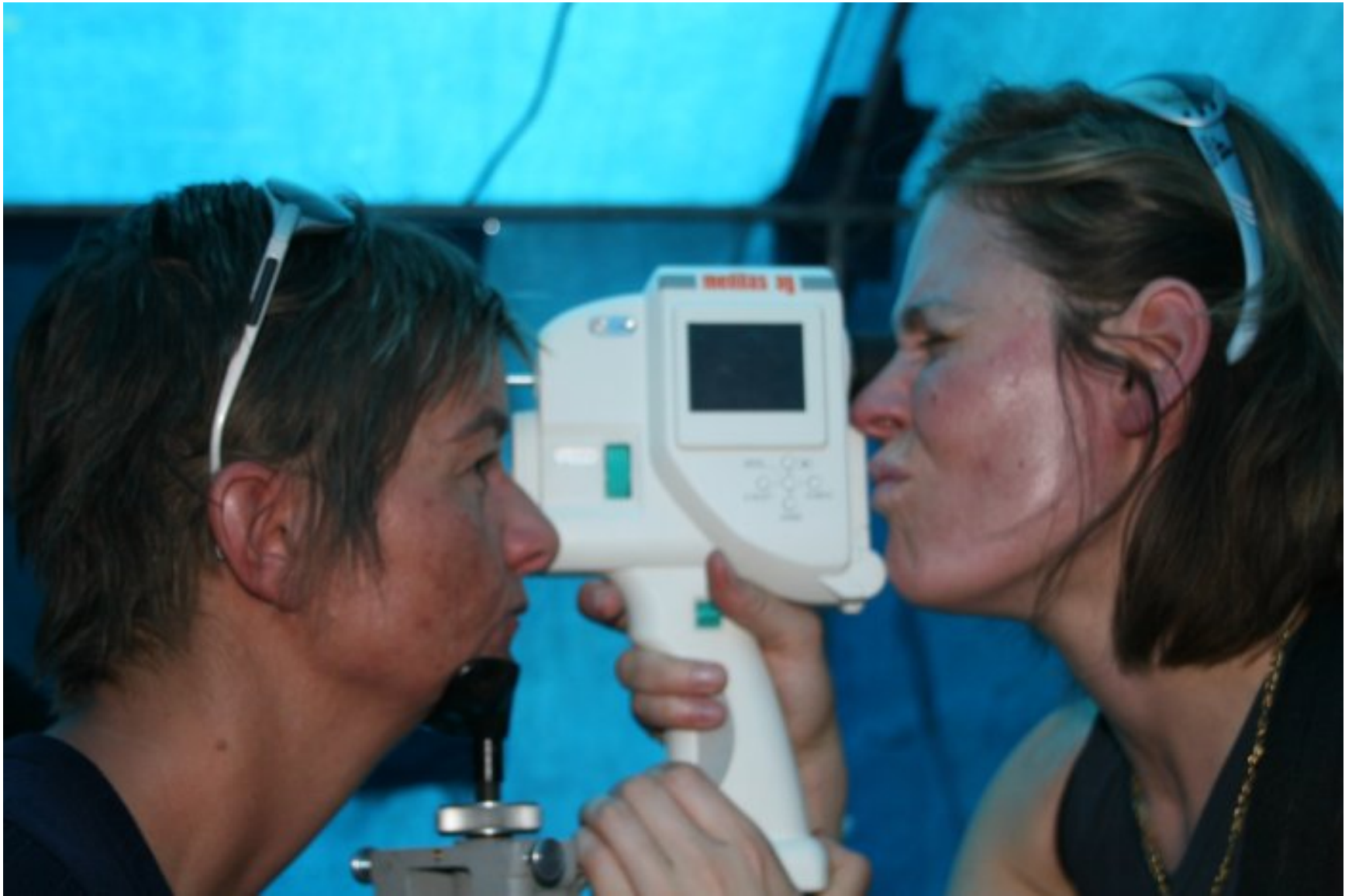Forschungszelt auf 6800m



Augenlabor auf 6800m

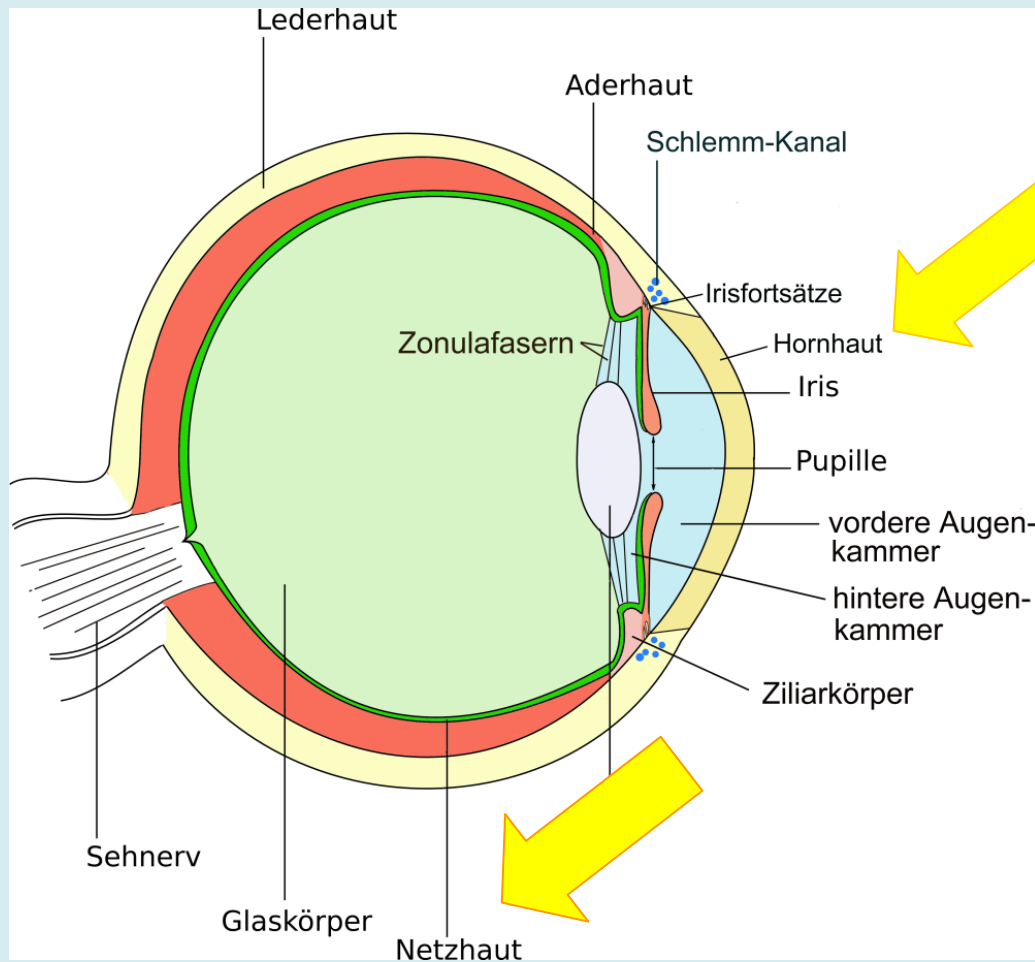


Blutflussmessung der Netzhaut



Augenhintergrunduntersuchung auf 6200m

Welche Strukturen des Auges sind in der Höhe primär betroffen:



Kornea - Hornhaut



Keratitis photoelectrica / actinic keratitis
Schneeblindheit



Sehstärkenveränderungen



Kontaktlinsen im Bergsport

Retina - Netzhaut



HARH

High Altitude Retinal Hemorrhage
Netzhautblutungen

KORNEA

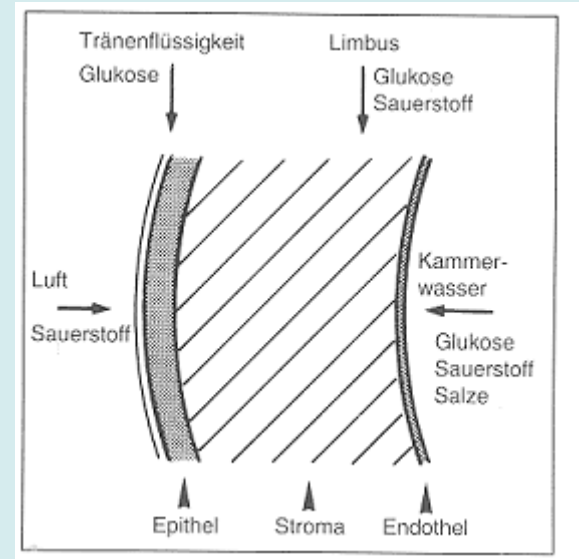


Hornhaut – Kornea - STOFFWECHSEL

78% Wasser
22% feste Substanz

Gefäßlos - Diffusion

inneren Schichten:	äußeren Schichten:
Kammerwasser und Randschlingennetz (peripheres Gefäßsystem) im Limbusbereich (direkt)	Luft, Tränenfilm
Nährstoffe: Glucose, Sauerstoff Stoffwechselendprodukte: Wasser, Kohlendioxid, Lactat	



• Anaerobe Glycolyse / Embden-Meyerhof-Zyklus

85%, schnell, geringe Energieausbeute,
anfallendes Lactat wird über Kammerwasser ausgeschieden
bei Glucosemangel Glycogenabbau

• Aerobe Glycolyse / Zitronensäurezyklus

Glucose wird vollständig zu Kohlendioxid und Wasser abgebaut
Sauerstoffmangel – Anreicherung von Lactat - Hornhautquellung

Hornhaut - Kornea

Die Hornhaut wird beim Sport (Bergsteigen) genauso belastet wie die Muskulatur.

1. Bei **Schnelligkeitsausdauerbelastung** (z.b. Intervall-Training)

Ansammlung von Lactat in der Muskulatur, Blut, Gewebe und in der Hornhaut.
normaler Ablauf des Hornhaut-Stoffwechsels wird durch saures Milieu erschwert

2. Extreme **Ausdauerbelastungen** (Höhenbergsteigen, Berglauf, Marathon)

- erhöhter Stoffwechsel
- ansteigender Körpertemperatur (Schwitzen)
- Glucosemangel der Hornhaut (keine Fettreserven!)

3. Höhenbergsteigen: verminderter Sauerstoffpartialdruck führt zu verminderter **Sauerstoffkonzentration in der Hornhaut**: Hornhauttrübungen durch Sauerstoffmangel

4. Negativer Einfluss von **Umweltbedingungen**

Negativer Einfluss von Umweltbedingungen auf das Auge




1. Wind und Kälte

- Mehrsekretion der Tränen
Augen werden feucht
verschleierter Blick
Tränen rinnen über Wangen und Tränennasengang ab
- bei anhaltendem Wind trocknen die Augen aus
- geringe Luftfeuchtigkeit in der Höhe begünstigt dies
- Augenbindehaut wird rot und schmerzt v.a. bei Kontaktlinsenträgern



2. UV Belastung

Schädigung des Hornhautepithels ("Sonnenbrand")



3. Schweiß

- abgesonderter Schweiß der Haut kann ins Auge rinnen
- durch Säuregehalt starkes Brennen bis zur Bindehautentzündung
- wird durch vermehrte Tränen verdünnt und neutralisiert
- Stirnband tragen!

Aktinische Keratitis / Keratitis photoelectrica

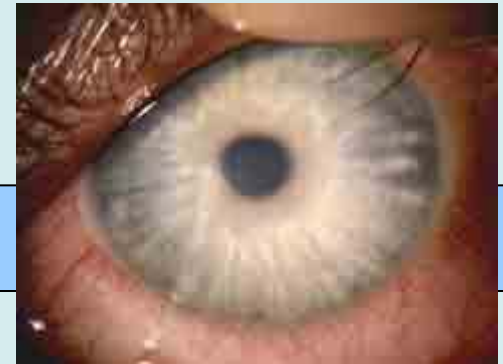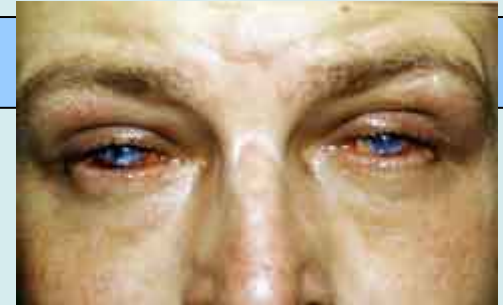Schneeblindheit - Verblitzung

Pathogenese:

UV - Exposition ohne Schutzbrille

- Elektroschweissen
- Höhensonne
- Schnee- und Gletschersport

Epithelzellbrücken der Hornhaut werden durchbrochen
Nervenendigungen liegen frei



Symptome:

- Blepharospasmus (Lidkrampf)
- Rötung der Lider und der Bindehaut
- Hauchige Trübung der Hornhaut
- Starke Schmerzen und Fremdkörpergefühl



Therapie:

Augensalbe, keine Lokalanästhetika als Augentropfen!
Lichtschutz, Prognose ist gut

Schutz vor der UV-Strahlung

→ In großen Höhen ist die UV-Strahlung viel intensiver

→ Bis zu 93%ige UV-Reflexion im Hochgebirge

→ Bei leichtem Nebel nimmt UV-Intensität sogar noch zu!

→ Beim Bergsteigen mit Sauerstoff kann warme Atemluft die Brillen beschlagen (v.a. beim Abstieg) : Verwenden von Anti-Fog Cleanern

→ Gipfelfotos nie ohne Brille



Qualitätsmerkmale einer guten Gletscherbrille:

- hohe UV-Absorption 95-100%
- großes Gesichtsfeld
- guter druckfreier Sitz, nahe am Gesicht
- Abnehmbarer Seiten- und Nasenschutz

Sehstärkenveränderungen

Dr. Beck Weathers war im Katastrophenjahr 1996 am Everest
Jahre zuvor hatte er sich einer Augen-OP unterzogen:

Radiäre Keratotomie

Radiäre Einschnitte in die Hornhaut zur Kurzsichtigkeitskorrektur

Durch den starken Abfall des Sauerstoffdruckes auf etwa 8450 Metern kommt es zu Hornhautödem (~nach 6 Stunden)

Sauerstoffbeatmung schützt nicht vor Entstehung von Hornhautveränderungen!

- Post RK : Sehstärkenverschlechterung bis zu 3 Dioptrien und mehr
Mitnahme von versch. + Linsen notwendig
- Post PRK (Laserbehandlung) und LASIK(Laser durch kleines Hornhautläppchen):
kaum Veränderungen bei der Sehstärke
- Bei allen: Rückgang der Symptome bei Rückkehr auf normale Höhen




Beck Weathers
„Für tot erklärt“
Meine Rückkehr vom Mount Everest

Kontaktlinsen im Bergsport


Optimale Korrektur der Sehschwäche kann Leistungen um 30 – 70 % verbessern und senkt das Unfallrisiko

ABER


- mechanische Belastung der Hornhaut durch die Kontaktlinse
- verringertes Sauerstoffangebot
- Wärmeabgabe des Auges wird eingeschränkt
- der Abtransport von Stoffwechselabfallprodukten wird erschwert



Übersäuerung und Wärmezunahme,
Quellung der Hornhaut und schlechteres Sehen



genug Zucker in Form von Stärke zu sich nehmen



Regeneration wichtig!

Weiche Kontaktlinsen:


- gelartige Konstitution, verlieren mit der Zeit den Wassergehalt
- grosser Durchmesser: Vorteil beim Klettern mit Magnesia und in staubigem Gelände
- schlechte Sauerstoffversorgung des Auges
- One Day Produkte: geringerer Aufwand
- Wechselsysteme: Hygiene wichtig!
- Linsen, die man Tag und Nacht im Auge belassen kann

Formstabile Kontaktlinsen:

- stabile Form
- besserer Sauerstofftransport
- geringerer Durchmesser
- längere Eingewöhnungszeit
- Hygiene wichtig!

CAVE

Linsen und Flüssigkeit darf nicht frieren!
Ersatzbrille
Sonnenschutz
Benetzungstropfen bei trockenen Linsen
Viel trinken und langsame Akklimatisation!





RETINA

Retinablutung HARH

High Altitude Retinal Haemorrhage

Die Netzhaut des Auges ist ektodermalen Ursprungs, wie das Gehirn
Veränderungen des cerebralen Kreislaufes bei Höhenexposition betreffen auch das Auge

- Punkt- und flächenartige Netzhautblutungen
- oberhalb von 5000m bei 56% der Bergsteiger
- kann unbemerkt bleiben

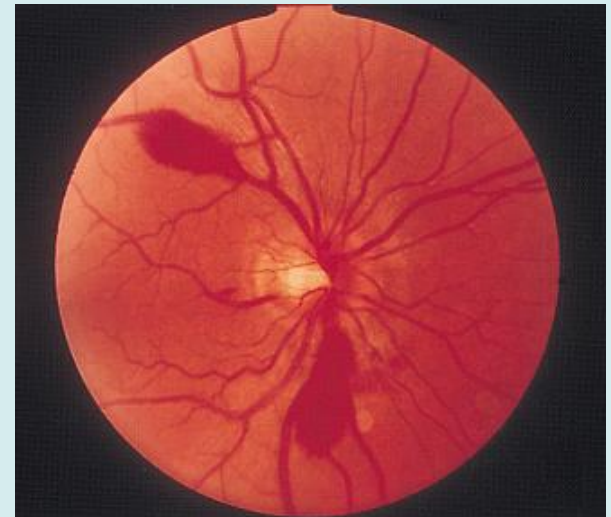
Ursache:

Erniedrigter Sauerstoffpartialdruck führt zu einem erhöhten retinalen Blutfluss und Blutvolumen
Ungewohnte Spitzendrucke bei Anstrengung: Pressatmung und Höhenreizhusten (Valsalva Manöver) – Druckausgleich: schädigt durch erhöhten intrathorakalen Druck und venösen Rückstau die schon hypoxiegeschädigten Kapillaren der Retina)

= Warnsignal für mögliches HACE

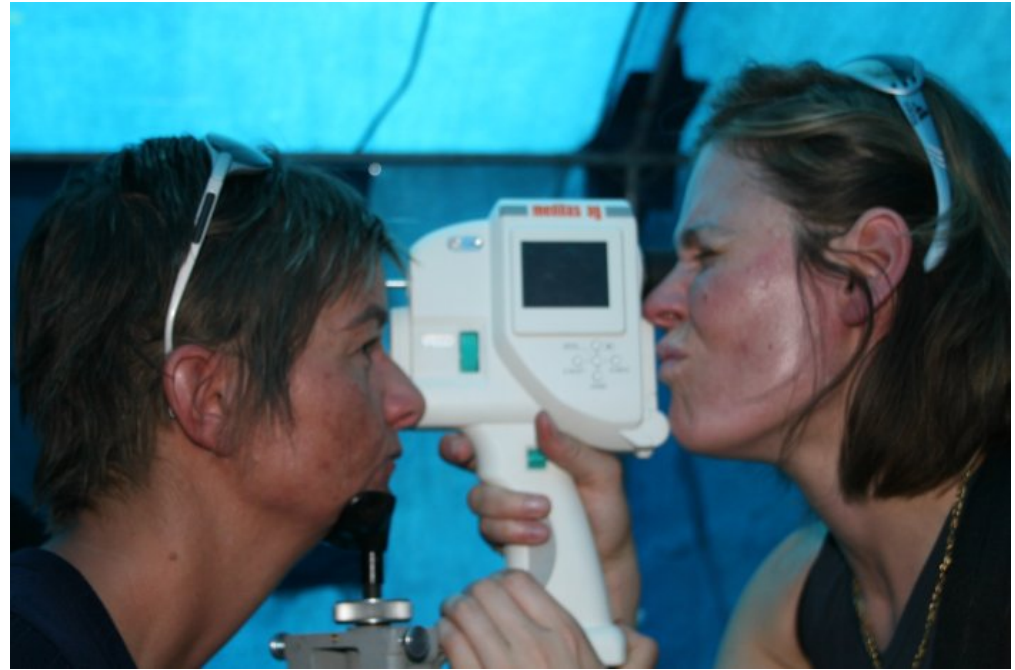Symptome:

- Schmerzfreie Skotome (blinde Flecken)
- Visusabnahme bei Dämmerung
- Unscharfes Sehen
- Starke Sonnenlichtblendung
- „Schmutzflecken“ auf der Brille



Diagnose mit Ophthalmoskopie:

- Arteriolen und Venolen geschlängelt und dilatiert
- Papille (blinder Fleck) ödematös
- Gelber Fleck wegen Gefässarmut ausgespart



Komplikationen:

- akute Zirkulationsstörungen in Retina mit eventuell bleibenden Skotomen
- Erst Wochen nach Rückkehr aus der Höhe reversibel
- Selten narbige Einziehungen
Netzhaut-Glaskörper-Strangbildungen

Therapie:

- Sauerstoff und Abstieg sind die beste Akuttherapie
- Hochdosierte Vitamin C Therapie zur Protektion der Gefäßwände
- Präventiv: ausreichende Akklimatisation, viel Trinken und langsamer Aufstieg



Literaturverzeichnis

Schlote, Torsten 2004

„The Eye in the Wilderness“

Aufstieg in die Todeszone

www.swiss-exped.ch

www.alpinmedizin.org

www.forum-alpinum.ch

Taschenatlas Augenheilkunde

Wilderness Medicine Auerbach

Dr. Klaus Mees

Dr. Martina Bösch

Bilderverzeichnis

Mountainfilm.com

Wikipedia.org

Swiss-exped.ch

faqs.org

Eigenes Berg- Fotomaterial